



中山醫學大學
Chung Shan Medical University


口腔影像預防診斷醫學在AI的判讀

AI系統運作流程

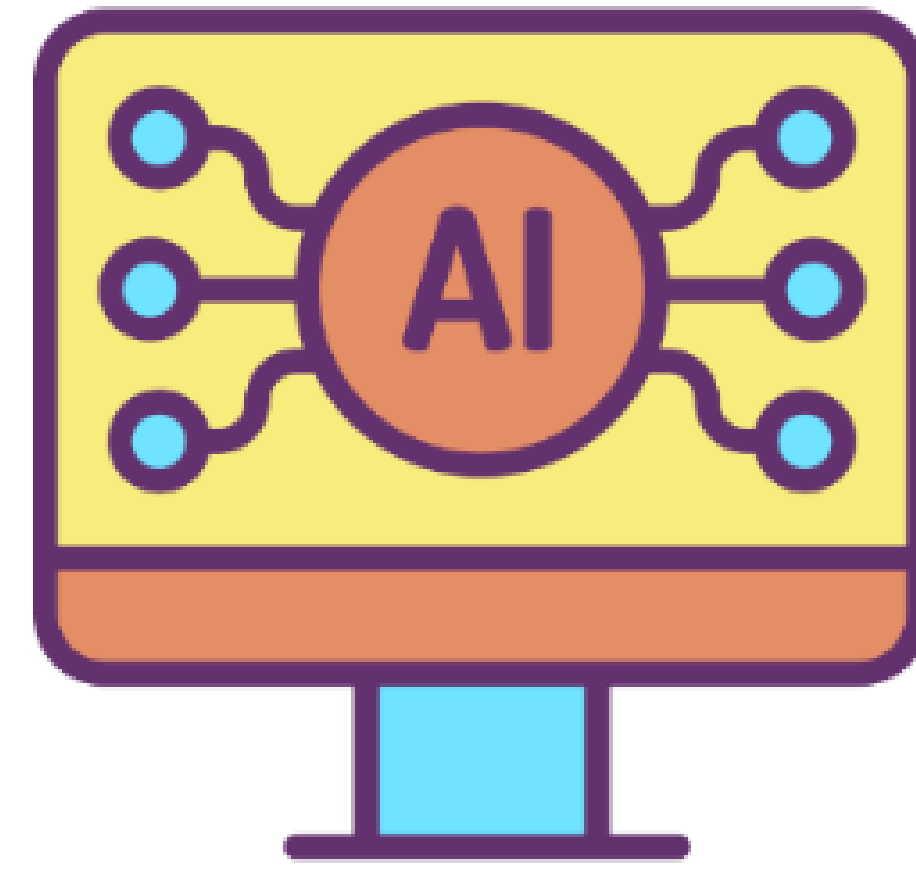
Introduction to AI System Operation Process



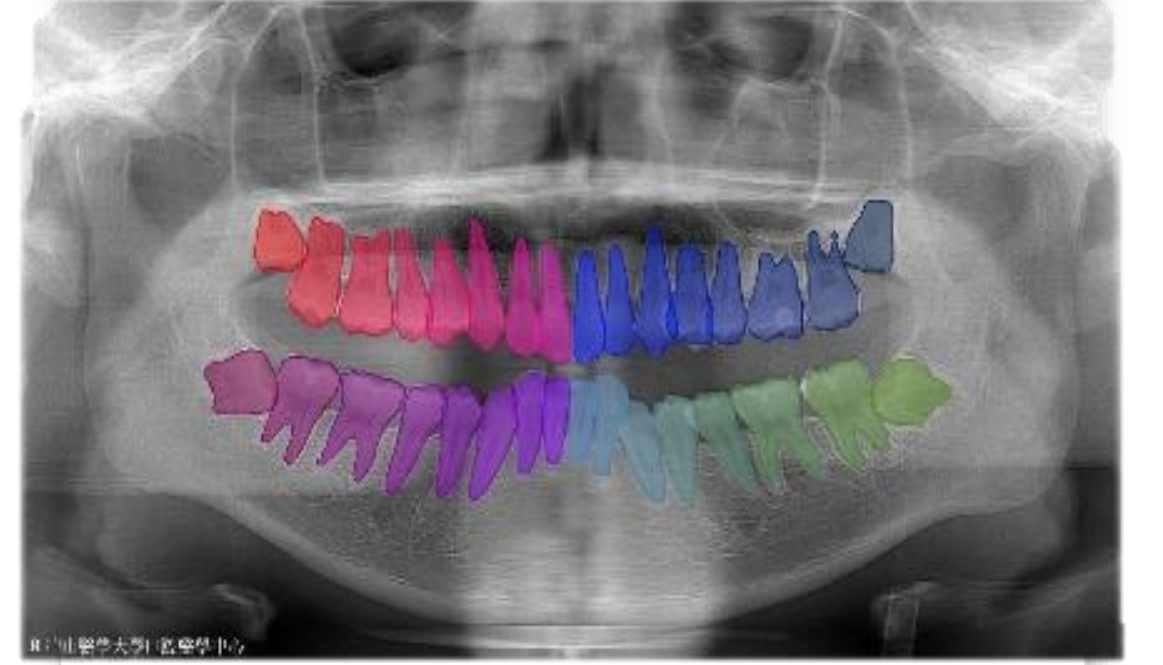
拍攝X光



INFINITT



V5 AI SERVER



牙位辨識
牙周病輔助判斷

檔案 設定 影像 動作 管理

影像搜尋 牙位分析 理學檢查 影像比較 牙周病標記

病歷號碼：00681631
病患姓名：莊範例
檢查日期：2020/08/10

Result
Detection of dental caries:12, 43
Periodontitis:12
Endodontics:
Missing tooth:12
Residual root:4
Dental implant:

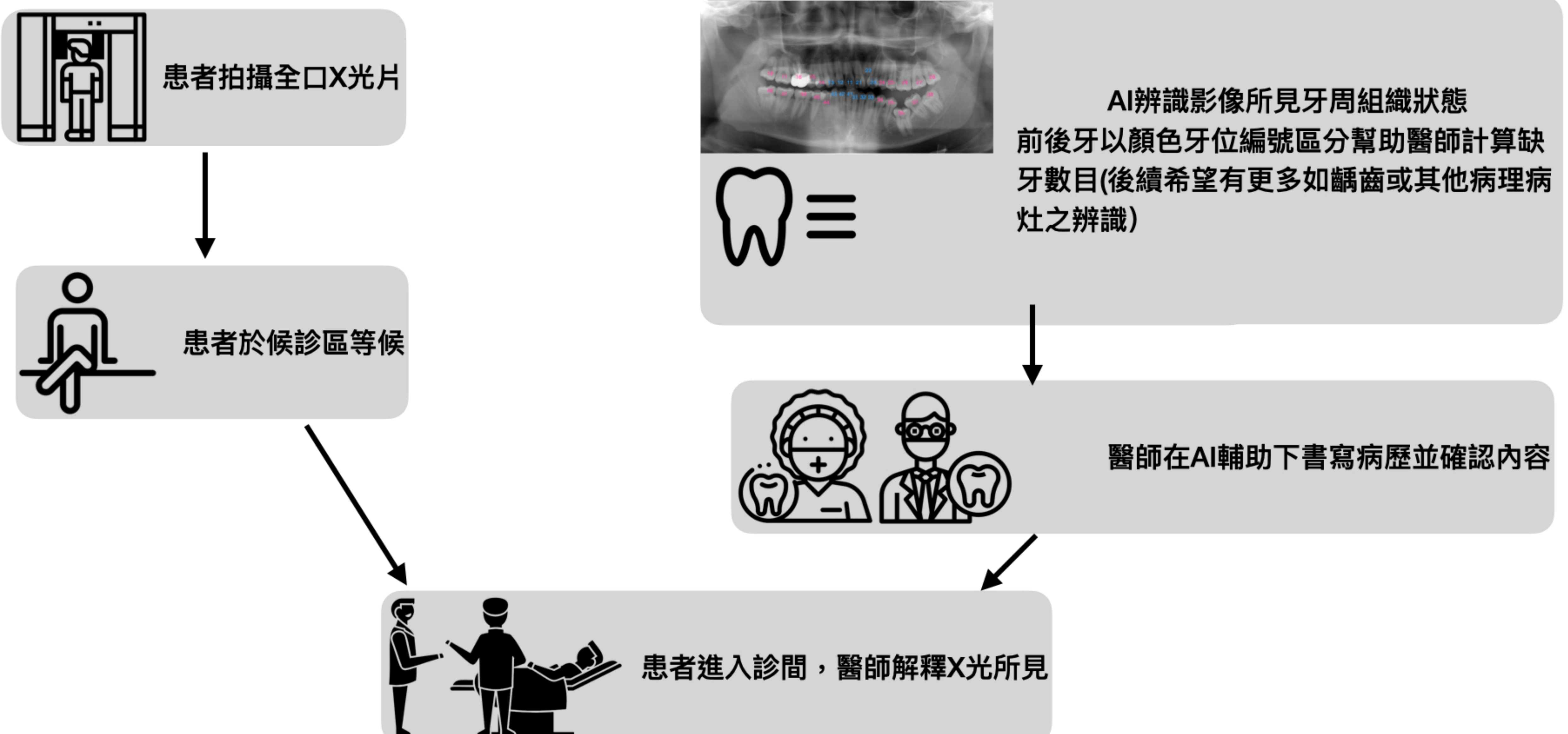
原圖

牙位標記

可判斷牙周病區域標記

儲存

臨床看診與健檢輔助診斷應用情境



高嘉澤 醫師

聯絡方式：ctk@csmu.edu.tw 或 chiatzekao@gmail.com